- Copyright - Il Pensiero Scientifico Editore downloaded by IP 3.149.214.32 Sun, 28 Apr 2024, 10:52:05

L'esame ecocardiografico Doppler dopo trapianto cardiaco

Guglielma Rita Ciliberto

Divisione di Cardiologia, Ospedale Niguarda Ca' Granda, Milano

Key words:
Echocardiography; Heart transplantation.

Acute rejection, graft atherosclerosis and infections are the major causes of morbility and mortality after heart transplantation. Therefore clinical follow-up after heart transplantation is usually focused on the early diagnosis and treatment of these complications.

The early recognition of acute rejection episodes in cardiac allograft recipients remains a major challenge during follow-up after heart transplantation. The standard method used to identify rejection is endomyocardial biopsy, but this technique shows some important inherent limitations. Even if noninvasive methods are generally considered inaccurate in the early diagnosis of acute rejection, echocardiography is routinely used in the surveillance of heart transplant recipients to monitor allograft function. Furthermore it may be used to screen significant acute rejection episodes, because it can identify several morphologic and functional changes that are related to acute rejection: increase in left ventricular myocardial thickness, changes in ultrasonic texture, pericardial effusion, systolic and diastolic dysfunction. In this setting it is very useful to perform serial echocardiographic examinations, because the changes of echocardiographic and Doppler parameters in comparison with previous examination in each individual patient can be accurate in detecting acute rejection and evaluating the response after immunosuppressive treatment.

The development of coronary artery disease (CAD) is the major factor limiting long-term survival. Serial coronary artery angiography remains the only effective diagnostic tool for detecting CAD, while noninvasive tests commonly used in atherosclerotic heart disease are considered inaccurate, due to their low sensitivity. However several studies reported a high accuracy of dobutamine stress echocardiography in the diagnostic and prognostic assessment of CAD. Furthermore, rest wall motion abnormalities and left ventricular systolic dysfunction can identify patients with significant CAD and worse prognosis.

In conclusion, echocardiography cannot supplant invasive methods for monitoring acute rejection and CAD, but it is a useful tool for surveillance after heart transplantation.

(Ital Heart J Suppl 2000; 1 (11): 1411-1416)

Ricevuto il 21 giugno 2000; accettato il 12 luglio 2000.

Per la corrispondenza:

Dr.ssa Guglielma Rita Ciliberto

Divisione di Cardiologia
A.O. Ospedale Niguarda Ca' Granda
Piazza Ospedale Maggiore, 3
20162 Milano
E-mail: rita.ciliberto@tiscalinet.it

Il trapianto cardiaco (TC) rappresenta per i pazienti con insufficienza cardiaca in fase avanzata l'opzione terapeutica ottimale, ma, nonostante i notevoli miglioramenti terapeutici, diversi fattori influenzano la sopravvivenza a breve e lungo termine: il rigetto acuto, la vasculopatia coronarica, le infezioni e le neoplasie[1]. La sopravvivenza a 1 anno si mantiene intorno all'80% ed è circa 50% dopo 11.5 anni.

Il numero dei pazienti trapiantati è ormai elevato, pertanto anche il cardiologo deve talvolta affrontare e quindi conoscere i principali problemi clinici di questi pazienti.

Nella complessa gestione clinica del TC l'ecocardiografia riveste un ruolo importante, ma il suo utilizzo richiede la conoscenza degli aspetti morfo-funzionali normali e delle alterazioni secondarie alle principali complicanze.

Nel TC ortotopico classico vengono mantenute le porzioni posteriori degli atri con gli sbocchi venosi e una parte del setto interatriale del ricevente, pertanto il cuore del donatore viene suturato a queste, all'aorta e all'arteria polmonare. Le immagini ecocardiografiche mostrano un aspetto allungato degli atri "a clessidra" o "a omino di neve" con la porzione craniale più ampia (parte residua degli atri nativi) e le linee di sutura ben visibili a livello del setto interatriale e della parete libera degli atri. La dilatazione e la distorsione della geometria delle cavità atriali e l'asincronia di contrazione dell'atrio nativo possono determinare disfunzione della pompa atriale, aritmie sopraventricolari, trombi e insufficienza delle valvole atrioventricolari. Per ridurre o eliminare questi problemi attualmente viene più utilizzata la tecnica di anastomosi bicavale, che mantiene l'integrità anatomica dell'atrio destro e del setto interatriale[2]. La tecnica bicavale prevede infatti l'anastomosi termino-terminale degli sbocchi venosi

- Copyright - Il Pensiero Scientifico Editore downloaded by IP 3.149.214.32 Sun, 28 Apr 2024, 10:52:05

del cuore trapiantato con le vene cave del ricevente, di cui viene mantenuta solo la parte di atrio sinistro adiacente allo sbocco delle vene polmonari. L'atrio destro appare normale spesso con un'accelerazione del flusso a livello degli sbocchi cavali, l'atrio sinistro mostra dimensioni lievemente aumentate con visibili le linee di sutura.

La discrepanza tra cuore donato e cavità pericardica del ricevente determina la rotazione oraria e la posizione più mediale del cuore; inoltre concorre al frequente riscontro di versamento pericardico perioperatoriamente.

Modificazioni temporali

L'ischemia e l'edema secondari alle fasi di espianto-impianto del trapianto e l'adattamento a condizioni emodinamiche diverse da quelle del donatore sono responsabili dell'ipertrofia parietale e della moderata disfunzione ventricolare, spesso presenti perioperatoriamente.

Come adattamento a pressioni polmonari improvvisamente più elevate, il ventricolo destro spesso si dilata e diventa ipocinetico, mentre compare un'insufficienza tricuspidale di grado moderato. Queste alterazioni tendono a regredire dopo le prime settimane, se persistono o sono severe, indicano disfunzione del graft, rigetto acuto, persistenza di elevate pressioni polmonari.

Dopo il TC le dimensioni, la cinesi e gli indici di funzione sistolica del ventricolo sinistro sono complessivamente normali. È molto frequente il riscontro di un anomalo movimento del setto interventricolare, che tende generalmente a normalizzarsi dopo i primi mesi, ma spesso persiste a lungo limitatamente ai segmenti distali.

Anche i parametri di funzione diastolica sono alterati nelle prime settimane dopo il TC con un pattern restrittivo (riduzione del tempo di rilasciamento isovolumetrico e del tempo di dimezzamento del gradiente transmitralico, aumento del rapporto E/A), che tende a normalizzarsi dopo la sesta settimana, riflettendo il calo delle pressioni di riempimento delle sezioni sinistre e il miglioramento della funzione diastolica[3].

Va sottolineato che la valutazione dei parametri diastolici dopo TC ortotopico è spesso difficile per le possibili variazioni determinate dall'interferenza dell'atrio nativo e va limitata ai cicli in cui l'atrio nativo interviene nell'intervallo tra mesosistole ed apertura della mitrale[4].

La comparsa tardiva di ipertrofia parietale e di pattern restrittivo può essere legata all'ipertensione arteriosa o alla fibrosi miocardica per il trattamento ciclosporinico o ai ripetuti episodi di rigetto.

Rigetto acuto

La diagnosi di rigetto si basa sul dato istologico dell'edema interstiziale, dell'infiltrato linfomonocitario, del danno e della necrosi miocitaria; il tipo e l'estensione delle lesioni presenti determinano la severità del rigetto (Tab. I)[5]. Esiste poi un'altra forma di rigetto (il rigetto umorale o vascolare), riconoscibile solo con le tecniche di immunofluorescenza, talvolta responsabile di severa disfunzione del graft in assenza di rigetto cellulare.

La diagnosi clinica di rigetto è spesso troppo tardiva, pertanto viene seguito un programma che prevede controlli bioptici settimanali nel primo mese, quindicinali nel secondo mese, poi mensili e trimestrali fino all'anno. La biopsia endomiocardica (BEM) presenta però numerosi limiti legati all'invasività della procedura, al campionamento bioptico talvolta inadeguato, alla sequenza predeterminata dei controlli. Anche se allo stato attuale nessuna delle metodiche non invasive può sostituire la BEM, l'ecocardiografia riveste un ruolo fondamentale nella pratica clinica in quanto può rispondere rapidamente a quesiti diagnostici importanti.

Le lesioni istologiche del rigetto possono determinare modificazioni morfologiche e funzionali a carico del graft ben rilevabili con l'ecocardiografia: l'aumento dello spessore parietale, la modificazione delle proprietà acustiche del miocardio, la comparsa di disfunzione diastolica o/e di disfunzione sistolica (Fig. 1)[6].

Spessori parietali. L'aumento degli spessori parietali è stato il primo segno ecocardiografico segnalato nel rigetto[7]. Dopo l'introduzione della ciclosporina questo marker ecocardiografico è stato considerato poco sen-

Tabella I. Classificazione istologica del rigetto acuto (International Society for Heart and Lung Transplantation).

Grado	Denominazione	Referto istologico
0	Assente	Non infiltrato, né danno miocellulare
1A	Lieve focale	Infiltrato perivasale o interstiziale focale senza necrosi
1B	Lieve diffuso	Infiltrato perivasale o interstiziale diffuso senza necrosi in uno o più campioni
2	Moderato focale	Infiltrato interstiziale con danno miocitario in un focolaio
3A	Moderato diffuso	Stesse lesioni multiple (2)
3B	Severo borderline	Danno miocellulare con infiltrato aggressivo in più campioni
4	Severo	Infiltrato polimorfo aggressivo, necrosi miocellulare, emorragie intramiocardiche

Da Billingham et al.[5], modificata.

- Copyright - Il Pensiero Scientifico Editore downloaded by IP 3.149.214.32 Sun, 28 Apr 2024, 10:52:05

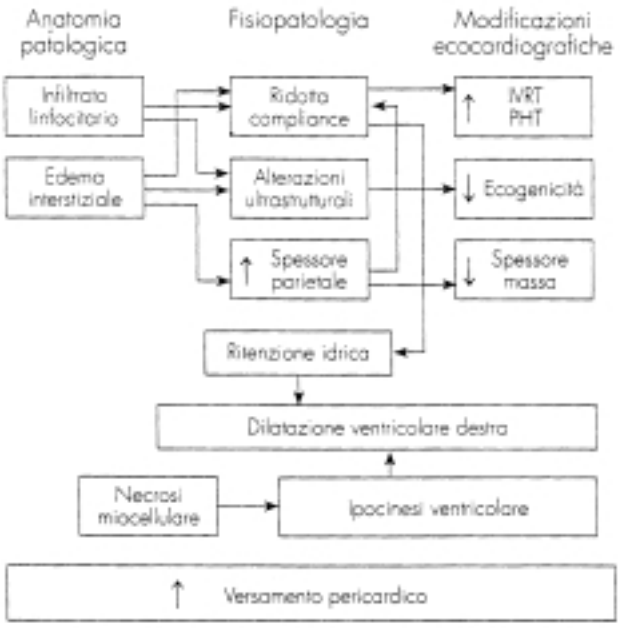

Figura 1. *Reperti istologici ed ecocardiografici nel rigetto acuto. IVRT = tempo di rilasciamento isovolumetrico; PHT = tempo di dimezzamento del gradiente transmitralico. Da Frigerio et al.[6], con il permesso dell'Editore.*

sibile, ma comunque molto specifico ed indicativo di rigetti più importanti; è stato descritto nel rigetto vascolare[8] e viene ampiamente utilizzato nella monitorizzazione dei pazienti pediatrici.

Parametri diastolici. L'edema e l'infiltrato cellulare determinano precocemente alterazioni della funzione diastolica del ventricolo sinistro con la comparsa di un quadro restrittivo. Vari autori hanno descritto un'ottima correlazione tra riduzione del tempo di rilasciamento isovolumetrico e del tempo di dimezzamento del gradiente transmitralico e rigetto[9-11], ma studi successivi e la pratica clinica hanno ridimensionato l'affidabilità di questi parametri, pur confermandone la loro utilità[12,13].

Recentemente sono stati utilizzati il Doppler tissutale e l'*acoustic quantification*, ma per il momento l'esperienza è troppo limitata per valutarne l'affidabilità[14,15].

Indici di funzione sistolica. La comparsa di una disfunzione sistolica non è un segno sensibile né precoce di rigetto, ma è espressione di un rigetto severo. La funzione sistolica si deteriora solo in presenza di necrosi miocellulare sufficientemente estesa o di rigetto umorale[8].

Va ricordato inoltre che una cronica disfunzione ventricolare sinistra è frequente nelle forme severe di coronaropatia del graft e riveste un significato prognostico negativo.

Versamento pericardico. La comparsa di versamento pericardico tardivo o il brusco aumento di un versamento preesistente rappresentano un segno ecocardiografico poco sensibile, ma presente in pazienti con più alta incidenza di rigetti, con rigetti più severi o scarsamente sensibili alla terapia e pertanto suggerisce una più stretta sorveglianza[13,16,17].

Modificazione delle proprietà acustiche del miocardio. L'edema e le alterazioni istologiche legate al rigetto determinano variazioni grossolane delle proprietà acustiche del miocardio, spesso visibili con ecocardiografia tradizionale[13], ma sicuramente meglio valutabili con i metodi di analisi quantitativa.

Il backscatter integrato e la videodensitometria si sono dimostrati molto affidabili[18-20], ma per il momento il loro utilizzo è molto limitato.

Considerazioni generali

La monitorizzazione ecocardiografica permette uno screening non invasivo, semplice ed accurato per la diagnosi di rigetti importanti, ma richiede controlli seriati, eseguiti con una stretta standardizzazione di esecuzione e lettura degli esami, in quanto non i valori assoluti dei singoli parametri, ma le variazioni nel singolo paziente possono essere indicativi di rigetto. Pertanto occorre avere dei valori basali di riferimento rilevati nel singolo paziente in assenza di rigetto e dopo le prime settimane, annotare le modificazioni dei singoli parametri rispetto al precedente esame e considerare significative le variazioni di più parametri. Infatti l'associazione di più segni ecocardiografici permette con maggior sicurezza la diagnosi di rigetto (Fig. 2).

Nella tabella II sono riportati i criteri ecocardiografici comunemente utilizzati per la diagnosi di rigetto acuto presso il Dipartimento Cardiologico "A. De Gasperis" di Milano[13]. Per quanto riguarda le indicazioni e la tempistica, i controlli ecocardiografici sono previsti 1 o 2 settimane dopo il TC, a 1, 3 e 6 mesi e poi annualmente. Nel corso del primo anno possono essere necessari esami supplementari per valutare la funzione del graft in base all'andamento clinico del paziente. Esami supplementari possono essere richiesti nei pazienti:

- con rigetto acuto documentato alla biopsia, ma in cui l'opportunità del trattamento è dubbia, e dopo trattamento per valutare i tempi di controllo bioptico;
- con sospetto di rigetto acuto per decidere la necessità di una biopsia supplementare;
- con disfunzione del graft per monitorarne l'andamento;
- con problemi specifici (tamponamento, insufficienza tricuspidale post-biopsia, sospetto infarto all'ECG, sospetta endocardite, ecc.) o quando è in corso la riduzione dell'immunosoppressione (neoplasie o altro).

Va sottolineato che non tutti i rigetti richiedono un trattamento supplementare e l'ecocardiografia può fornire informazioni utili per valutare la severità del rigetto. In presenza di dati bioptici inadeguati o discrepanti

- Copyright - Il Pensiero Scientifico Editore downloaded by IP 3.149.214.32 Sun, 28 Apr 2024, 10:52:05

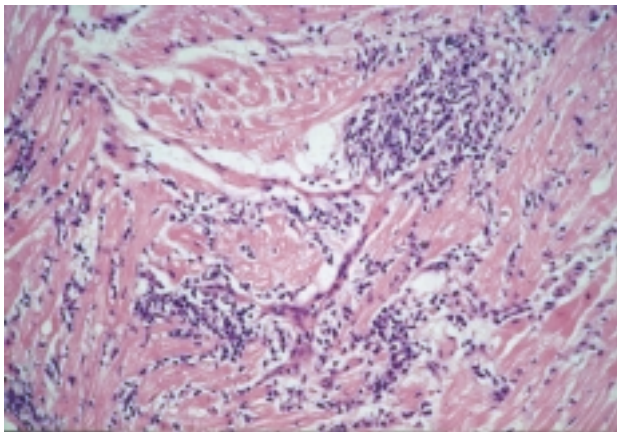

A

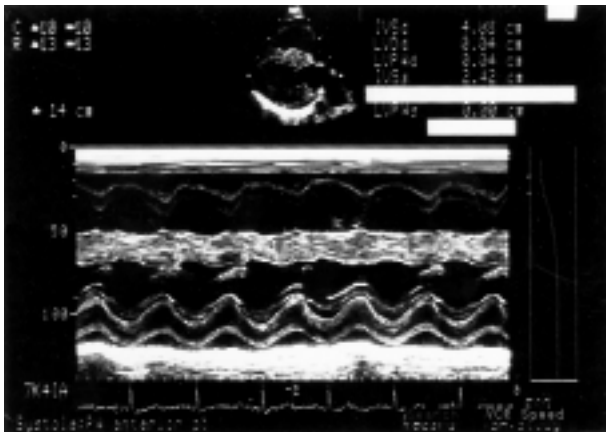

B

Figura 2. A: *dato istologico indicativo di rigetto acuto diffuso da trattare.* B: *ecocardiogramma corrispondente in cui sono presenti più segni ecocardiografici di rigetto (aumento dello spessore parietale, aumento dell'eco-riflettenza e un piccolo versamento pericardico).*

Tabella II. Criteri ecocardiografici per la diagnosi di rigetto acuto utilizzati presso il Dipartimento Cardiologico "A. De Gasperis" di Milano.

Criteri	Valori
Riduzione del PHT	≥ 20 ms
Riduzione dell'IVRT	≥ 20 ms
Aumento degli spessori SIV + PP	≥ 4 mm
Aumento dell'eco-riflettenza	–
Comparsa/aumento del versamento pericardico	–
Riduzione della FE	≥ 10 punti percentuali

La presenza contemporanea di due criteri ha un valore predittivo positivo dell'80%[13]. FE = frazione di eiezione; IVRT = tempo di rilasciamento isovolumetrico; PHT = tempo di dimezzamento del gradiente transmitralico; PP = parete posteriore; SIV = setto interventricolare.

con il dato clinico, la modificazione di più parametri ecocardiografici o la presenza di disfunzione sistolica sono comunque indicativi di rigetti importanti.

Nella valutazione della risposta alla terapia supplementare bisogna tener presente che un calo degli spessori è molto frequente dopo trattamento cortisonico supplementare, mentre la persistenza o il peggioramento di un quadro ecocardiografico mosso sono indicativi di una scarsa risposta e della necessità di una più stretta sorveglianza.

Conclusioni. Allo stato attuale l'ecocardiografia non può sostituire la BEM nella diagnosi di rigetto soprattutto nelle prime fasi, ma permette di ridurre il numero di biopsie necessarie. Infatti i dati ecocardiografici integrati con quelli clinici permettono di ottimizzare le indicazioni alla biopsia, di valutare la gravità del rigetto e di seguire la risposta alla terapia.

Va infine ricordato che l'ecocardiografia è utile nella diagnosi delle complicanze iatrogene legate alla BEM: rottura di corde tendinee o lacerazioni dell'apparato tricuspidale, comparsa di versamento pericardico per perforazione accidentale delle sezioni destre, comparsa di fistole tra coronarie e ventricolo destro e può essere utilizzato per monitorizzare il posizionamento del biotomo durante la BEM.

Coronaropatia del graft

La vasculopatia coronarica del graft rappresenta il principale fattore limitante la sopravvivenza a lungo termine dopo il TC. L'incidenza di questa complicanza è valutata intorno al 42% dopo 5 anni con una prognosi molto sfavorevole per le forme angiograficamente severe[21].

È una malattia coronarica diversa da quella aterosclerotica, caratterizzata dalla presenza di una diffusa iperplasia miointimale con restringimento concentrico dei vasi epicardici fino alla periferia, anche se talvolta sono associate lesioni focali simili a quelle aterosclerotiche dei vasi nativi.

Il sintomo angina è generalmente assente e le prime manifestazioni della malattia sono spesso severe (morte improvvisa, infarto silente, scompenso, aritmie minacciose), pertanto i pazienti vengono sottoposti a controlli coronarografici seriati. La coronarografia, nonostante i limiti legati all'invasività della procedura e alla possibile sottostima delle lesioni coronariche non focali, rappresenta un esame ampiamente disponibile e clinicamente utile per valutare l'incidenza e la severità della coronaropatia.

L'ultrasonografia intracoronarica rappresenta sicuramente una metodica più sensibile per la diagnosi precoce e precisa delle alterazioni miointimali, spesso presenti anche in coronarie angiograficamente normali. Tuttavia per l'elevato costo e l'invasività non può essere routinariamente utilizzata, inoltre non permette di indagare tutto l'albero coronarico.

I test non invasivi comunemente utilizzati nella cardiopatia ischemica vengono considerati poco accurati

- Copyright - Il Pensiero Scientifico Editore downloaded by IP 3.149.214.32 Sun, 28 Apr 2024, 10:52:05

per la diagnosi di coronaropatia del graft. La sensibilità dell'eco-stress può essere condizionata da vari fattori: dalla diffusione delle lesioni con conseguente ischemia bilanciata, dalla loro eterogeneità e alterata risposta cronotropa. Vari studi hanno dimostrato una scarsa sensibilità ed un'elevata specificità dell'eco da sforzo e dell'eco-dipiridamolo[22,23], ma una buona accuratezza diagnostica dell'eco-dobutamina[24-27]. La negatività del test può escludere la presenza di una malattia anatomicamente significativa, mentre la sua positività sembra indicare la presenza di coronaropatia e una peggiore prognosi. Anche se questo test sembra promettente, attualmente l'esperienza è limitata a pochi centri e i dati disponibili ancora non sono del tutto concordanti[27]. Inoltre va sottolineato che la valutazione delle alterazioni transitorie della cinesi è sicuramente più complessa nel paziente trapiantato per il marcato movimento di traslazione e rotazione del cuore.

L'ecocardiogramma basale è poco sensibile, ma utile per la valutazione della coronaropatia. Le alterazioni regionali della cinesi rappresentano però un marker di coronaropatia significativa e la presenza di disfunzione ventricolare sinistra o di estese alterazioni regionali della cinesi riveste sicuramente un significato prognostico sfavorevole[28].

Conclusioni. La coronarografia rappresenta la metodica di riferimento per la diagnosi di coronaropatia del graft, ma un'attenta valutazione ecocardiografica anche con test provocativi può permettere di ridurre il numero dei controlli necessari. Infatti nel paziente stabile e con coronarie angiograficamente normali al precedente controllo, la normalità dell'ecocardiogramma basale e dopo dobutamina permette di distanziare i controlli coronarografici programmati, escludendo in maniera affidabile la presenza di una coronaropatia significativa.

Riassunto

Nella complessa gestione del trapianto cardiaco l'ecocardiografia riveste un ruolo importante; il suo utilizzo richiede la conoscenza degli aspetti morfo-funzionali legati alla tecnica di trapianto cardiaco utilizzata e secondari alle alterazioni determinate dalle principali complicanze cardiache.

Nel decorso postoperatorio l'adattamento a condizioni emodinamiche diverse da quelle del donatore e i problemi legati alle fasi di espianto-impianto possono essere responsabili del riscontro di ipertrofia parietale, di disfunzione ventricolare sistolica e diastolica che tendono a regredire dopo le prime settimane.

Il rigetto acuto e la vasculopatia coronarica sono i principali fattori determinanti la sopravvivenza a breve e lungo termine dopo trapianto cardiaco. Attualmente la diagnosi di queste complicanze si basa su controlli seriati invasivi, la biopsia endomiocardica per il rigetto acuto e la coronarografia per la coronaropatia.

Nello screening non invasivo del rigetto l'ecocardiografia riveste un ruolo molto importante, infatti le alterazioni istologiche legate a rigetti significativi possono determinare diverse modificazioni morfo-funzionali: aumento dello spessore parietale, modificazioni delle proprietà acustiche del miocardio, versamento pericardico, disfunzione sistolica e diastolica. La monitorizzazione ecocardiografica può pertanto fornire informazioni aggiuntive sulla severità del rigetto e indicazioni sulla tempistica della biopsia endomiocardica. Sono però necessari controlli seriati in quanto non i valori assoluti dei singoli parametri, ma le variazioni nel singolo paziente possono essere indicativi di rigetto.

La coronarografia, anche se con dei limiti, rappresenta la metodica di riferimento per la diagnosi di coronaropatia, mentre i test non invasivi generalmente utilizzati nella cardiopatia ischemica sono considerati poco sensibili. L'eco-dobutamina sembra avere una buona accuratezza diagnostica e prognostica, ma l'esperienza è limitata a pochi centri.

L'ecocardiografia basale è scarsamente sensibile, ma la presenza di alterazioni della cinesi e di disfunzione sistolica indicano comunque la presenza di una coronaropatia significativa e una prognosi peggiore.

Attualmente nel paziente stabile con coronarie normali al precedente controllo, la negatività dell'ecocardiogramma basale e dopo dobutamina può permettere di distanziare i controlli coronarografici, escludendo in maniera affidabile la presenza di una coronaropatia significativa.

Parole chiave: Ecocardiografia; Trapianto cardiaco.

Bibliografia

1. Hosenpud JD, Bennett LE, Keck BM, Fiol B, Boucek MM, Novick RJ. The Registry of the International Society of Heart and Lung Transplantation: sixteenth Official Report 1999. J Heart Lung Transplant 1999; 18: 611-26.
2. Traversi E, Pozzoli M, Grande A, et al. The bicaval anastomosis technique for orthotopic heart transplantation yields better atrial function than the standard technique: an echocardiographic automatic boundary detection study. J Heart Lung Transplant 1998; 17: 1065-74.
3. St Goar FG, Gibbons R, Schnittger I, Valantine HA, Popp RL. Left ventricular diastolic function Doppler echocardiographic changes soon after cardiac transplantation. Circulation 1990; 82: 872-8.
4. Valantine HA, Appleton CP, Hatle LK, Hunt SA, Stinson EB, Popp RL. Influence of recipient atrial contraction on left ventricular filling dynamics of transplanted heart assessed by Doppler echocardiography. Am J Cardiol 1987; 59: 1159-63.
5. Billingham ME, Cary NRB, Hammond ME, et al. A working formulation for the standardization of nomenclature in the diagnosis of heart and lung rejection: Heart Rejection Study Group. The International Society for Heart Transplantation. J Heart Transplant 1990; 9: 587-93.
6. Frigerio M, Bonacina E, Brucato A, et al. Sindrome da rigetto acuto dopo trapianto cardiaco: criteri attuali di diagnosi e

- Copyright - Il Pensiero Scientifico Editore downloaded by IP 3.149.214.32 Sun, 28 Apr 2024, 10:52:05

terapia. In: Atti del 26° Corso del Centro "De Gasperis". Milano: Librex, 1992: 784-96.
7. Sagar KB, Hastillo A, Wolfgang TC, Lower RR, Hess ML. Left ventricular mass by M-mode echocardiography in cardiac transplant patients with acute rejection. Circulation 1981; 64 (Suppl II): II217-II220.
8. Gill EA, Borrego C, Bray BE, Renlund DG, Hammond EH, Gilbert EM. Left ventricular mass increases during cardiac allograft vascular rejection. J Am Coll Cardiol 1995; 25: 922-6.
9. Desruennes M, Corcos T, Cabrol A, et al. Doppler echocardiography for diagnosis of acute cardiac allograft rejection. J Am Coll Cardiol 1988; 12: 63-70.
10. Valantine HA, Yeoh TK, Gibbons R, et al. Sensitivity and specificity of diastolic indexes for rejection surveillance: temporal correlation with endomyocardial biopsy. J Heart Lung Transplant 1991; 10: 757-65.
11. Simmonds MB, Lythall DA, Slorach C, Ilsley CDJ, Mitchell AG, Yacoub MH. Doppler examination of superior vena caval flow for the detection of acute cardiac rejection. Circulation 1992; 86 (Suppl II): II259-II266.
12. Mannaerts HF, Simoons ML, Balk AH, et al. Pulsed-wave transmitral Doppler do not diagnose moderate acute rejection after heart transplantation. J Heart Lung Transplant 1993; 12: 411-21.
13. Ciliberto GR, Mascarello M, Gronda E, et al. Acute rejection after heart transplantation: non invasive echocardiographic evaluation. J Am Coll Cardiol 1994; 23: 1156-61.
14. Puleo JA, Aranda JM, Weston MW, et al. Noninvasive detection of allograft rejection in heart transplant recipients by use of Doppler tissue imaging. J Heart Lung Transplant 1998; 17: 176-84.
15. Moidl R, Chevtchik O, Simon P, et al. Noninvasive monitoring of peak filling rate with acoustic quantification echocardiography accurately detects acute cardiac allograft rejection. J Heart Lung Transplant 1999; 18: 194-201.
16. Valantine HA, Hunt SA, Gibbons R, Billingham ME, Stinson EB, Popp RL. Increasing pericardial effusion in cardiac transplant recipients. Circulation 1989; 79: 603-9.
17. Ciliberto GR, Anjos MC, Gronda E, et al. Significance of pericardial effusion after heart transplantation. Am J Cardiol 1995; 76: 297-300.
18. Lieback E, Meyer R, Nawrocki M, Bellach J, Hetzer R. Noninvasive diagnosis of cardiac rejection through echocardiographic tissue characterization. Ann Thorac Surg 1994; 57: 1164-70.
19. Masuyama T, Valantine HA, Gibbons R, Schnittger I, Popp RL. Serial measurement of integrated ultrasonic backscatter in human cardiac allografts for recognition of acute rejection. Circulation 1990; 81: 829-39.
20. Angermann C, Spes C, Stempfle H, Tammen A, Theisen K, Reichart B. Diagnosis of acute rejection with cardiac ultrasound. Transplant Proc 1998; 30: 893-4.
21. Costanzo MR, Naftel DC, Pritzker MR, et al. Heart transplant coronary artery disease detected by coronary angiography; a multiinstitutional study of preoperative donor and recipient risk factors. J Heart Lung Transplant 1998; 17: 744-53.
22. Collings CA, Pinto FJ, Valantine HA, Popylisen S, Puryear JV, Schnittger I. Exercise echocardiography in heart transplant recipients: a comparison with angiography and intracoronary ultrasound. J Heart Lung Transplant 1994; 13: 604-13.
23. Ciliberto GR, Massa D, Mangiavacchi M, et al. High-dose dipyridamole echocardiography test in coronary artery disease after heart transplantation. Eur Heart J 1993; 14: 48-52.
24. Akosah KO, Mohanty PK. Role of dobutamine stress echocardiography in heart transplant recipients. Chest 1998; 113: 809-15.
25. Spes CH, Klauss V, Mudra H, et al. Role of dobutamine stress echocardiography for diagnosis of cardiac allograft vasculopathy. Transplant Proc 1998; 30: 904-6.
26. Derumeaux G, Redonnet M, Soyer R, Cribier A, Letac B. Assessment of the progression of cardiac allograft vasculopathy by dobutamine stress echocardiography. J Heart Lung Transplant 1998; 17: 259-67.
27. Fang JC, Rocco T, Jarcho J, Ganz P, Mudge GH. Noninvasive assessment of transplant-associated arteriosclerosis. Am Heart J 1998; 135: 980-7.
28. Ciliberto GR, Ruffini L, Mangiavacchi M, et al. Resting echocardiography and quantitative dipyridamole technetium-99m sestamibi tomography to identify cardiac allograft vasculopathy and predict long-term prognosis after heart transplantation. Eur Heart J, in press.